



СОДЕРЖАНИЕ

ОРИГИНАЛЬНЫЕ СТАТЬИ

К.Б. Ырысов, Э. Алик Кызы, М.А. Медведев

**ЭНДОСКОПИЧЕСКАЯ ТРАНСНАЗАЛЬНАЯ ТРАНССФЕНОИДАЛЬНАЯ ХИРУРГИЯ
И ОФТАЛЬМОЛОГИЧЕСКАЯ СИМПТОМАТИКА ПРИ АДЕНОМЕ ГИПОФИЗА 3**

Б.С. Сыздыкова, Е.Н. Куанышев, М.П. Солодовников

**РОЛЬ ИНТРАОПЕРАЦИОННОЙ АППАРАТНОЙ РЕИНФУЗИИ ЭРИТРОЦИТОВ
В ИНТРАКРАНИАЛЬНОЙ И СПИНАЛЬНОЙ НЕЙРОХИРУРГИИ 12**

*Х. Мухаметжанов, Д.Ж. Мухаметжанов, Б.М. Карибаев, Ш.А. Булекбаева, О.С. Бекарисов, К.К. Кусаинова,
Н.Н. Дюсенбаев*

**СРАВНИТЕЛЬНЫЙ АНАЛИЗ ЛЕЧЕНИЯ СТАБИЛЬНЫХ И НЕСТАБИЛЬНЫХ
ОСТЕОПОРТИЧЕСКИХ ПЕРЕЛОМОВ ПОЗВОНОЧНИКА..... 16**

А.С. Мустафаева, Б.С. Мустафаев, А.К. Абишева, А.А. Бергенева, А.М. Хамидулина

**НЕКОТОРЫЕ АСПЕКТЫ ПРИМЕНЕНИЯ ФИЗИОТЕРАПИИ В РАННЕЙ РЕАБИЛИТАЦИИ
ДОРСОПАТИЙ У ЛИЦ ПОЖИЛОГО ВОЗРАСТА 31**

Х.А. Мустафин

**СЛУЧАЙ РЕДКОЙ ФОРМЫ ДОБРОКАЧЕСТВЕННОГО ПАРОКСИЗМАЛЬНОГО
ПОЗИЦИОННОГО ГОЛОВОКРУЖЕНИЯ, СВЯЗАННОЙ С ПАТОЛОГИЕЙ ГОРИЗОНТАЛЬНОГО-
ПОЛУКРУЖНОГО КАНАЛА..... 37**

СЛУЧАЙ ИЗ ПРАКТИКИ

*Н.А. Рыскельдиев, Х.А. Мустафин, Д.К. Тельтаев, А.Ж. Доскалиев, А.К. Курманахунов, М.А. Налибаева,
Н.Г. Кисамеденов, Ж.Н. Амирбек*

**ОПЫТ ЛЕЧЕНИЯ ПАЦИЕНТА С КРАНИОФАРИНГИОМОЙ ХИАЗМАЛЬНО-СЕЛЛЯРНОЙ
ОБЛАСТИ ОСЛОЖНЕННОЙ НЕСАХАРНЫМ ДИАБЕТОМ, ГИПОКОРТИЦИЗМОМ 44**

*Н.И. Турсынов, Н.А. Рыскельдиев, Е.Б. Адильбеков, С.С. Унгалова, Д.К. Тельтаев, А.С. Мустафаева,
Н.А. Сыгай, Н.Н. Аширов, М.А. Нурдинов, К.Б. Нурғалиев, Д.Т. Бердибаева, М.Ж. Ахметова, А.Ж. Доскалиев*

СТЕРЕОТАКСИЧЕСКОЕ УДАЛЕНИЕ ГЕМАТОМЫ ГОЛОВНОГО МОЗГА 51

ОБЗОР ЛИТЕРАТУРЫ

А.Н. Ихамбаева, Л.Г. Макалкина, Н.Т. Алдиярова, В.К. Суров

БЕЗОПАСНОСТЬ ПРИМЕНЕНИЯ АНТИБАКТЕРИАЛЬНЫХ СРЕДСТВ В ПЕДИАТРИИ 58

ИНФОРМАЦИЯ

*Т.Т. Пазылбеков, А.З. Бралов, С.Д. Карибай, Е.Ж. Медетов, М.А. Кульмирзаев, Д.М. Кульмирзаева,
М.Р. Жубаниязова, Р.М. Казтаева*

**ПЕРСПЕКТИВЫ СОТРУДНИЧЕСТВА И РАЗВИТИЯ НЕЙРОХИРУРГИЧЕСКОЙ СЛУЖБЫ
В ЦЕНТРАЛЬНОЙ АЗИИ 67**

* На обложке изображен механизм, показывающий, как живые клетки организма чувствуют и адаптируются к доступности кислорода. За это открытие ученые Уильям Келин, Грегг Семенца и Петер Ратклифф стали лауреатами Нобелевской премии 2019 года по медицине.

ОРИГИНАЛЬНЫЕ СТАТЬИ

УДК 616.432-006.55-089

К.Б. Ырысов, Э. Алик Кызы, М.А. Медведев

Кыргызская государственная медицинская академия им. И.К. Ахунбаева, г. Бишкек, Кыргызстан

ЭНДОСКОПИЧЕСКАЯ ТРАНСНАЗАЛЬНАЯ ТРАНССФЕНОИДАЛЬНАЯ ХИРУРГИЯ И ОФТАЛЬМОЛОГИЧЕСКАЯ СИМПТОМАТИКА ПРИ АДЕНОМЕ ГИПОФИЗА

Введение. В работе освещены результаты хирургического лечения аденом гипофиза с использованием эндоскопического трансназального трансфеноидального доступа.

Целью данного исследования является обоснование возможности и целесообразности применения трансфеноидального доступа при удалении опухолей хиазмально-селлярной области.

Материалы и методы: За период с июля 2014 года по январь 2018 года было оперировано 57 больных с аденомой гипофиза. Во всех случаях использовался эндоскопический трансназальный трансфеноидальный доступ. Группу оперированных составили больные с аденомой с супра- и эндоселлярным ростом.

Выводы: Данная методика позволяет нейрохирургам предотвратить ошибки и осложнения, которые могут встречаться при выполнении других доступов к хиазмально-селлярной области.

Ключевые слова: аденома гипофиза, трансфеноидальный доступ, хиазмально-селлярная область.

Введение. Эндоскопический эндоназальный трансфеноидальный доступ к аденомам гипофиза становится все популярней в качестве альтернативы к традиционной технике с помощью операционного микроскопа. Хотя все еще продолжаются дискуссии о превосходстве эндоскопического доступа над микрохирургическим доступом по полноте резекции, что особенно актуально при макроаденомах, эндоскопический доступ обладает преимуществами при оценке функции носа и степени инвалидности [1-4].

Впервые назотомоидальный трансфеноидальный доступ к турецкому седлу выполнил Н. Schloffer в 1907 г., а Н. Cushing обосновал сублабиальный транссептальный трансфеноидальный подход к турецкому седлу как стандартную методику при хирургическом лечении новообразований хиазмально-селлярной области [5-10]. Трансфеноидальный доступ имеет ограничения, связанные с глубиной операционного поля и узостью операционной раны, в связи с чем существует опасность повреждения интракавернозной части внутренней сонной артерии, стенок и содержимого кавернозного синуса, дна III желудочка. Для бо-

лее точной визуализации анатомических структур данной области в 1958 г. Guiot впервые применил флюороскопию, а в 1963 г. сообщил об использовании жесткого эндоскопа при трансфеноидальных вмешательствах на гипофизе [11-15]. В 1969 г. G. Hardy разработал и внедрил в клиническую практику операционный микроскоп, что в сочетании с интраоперационной флюороскопией позволило значительно снизить частоту осложнений и рецидивов опухолей [16-30].

В 1977 г. М. Aruzzo с соавт. изложили концепцию интраоперационного применения эндоскопии при клипировании аневризм, дискэктомиях и трансфеноидальном удалении аденом гипофиза. Авторы подчеркивали особую актуальность применения эндоскопии для достижения радикальности аденомэктомии, что способствовало возрождению интереса к трансфеноидальной хирургии опухолей гипофиза с эндоскопической поддержкой [3, 6].

Развитие современных методов нейровизуализации позволило внедрить в практику применение методики безрамной нейронавигации в хирургии центральной нервной системы. Дан-

ная методика имеет определенные ограничения в хирургии головного мозга, связанные с возможной пространственной ошибкой при дислокации мозговых структур.

Целью проведенного нами исследования явилось обоснование возможности и целесообразности применения трансфеноидального доступа при удалении опухолей хиазмально-селлярной области [4, 6, 10-30].

Материалы и методы. Данное ретроспективное исследование является первым в Кыргызской Республике, где приводятся результаты эндоскопического хирургического лечения 57 больных с аденомой гипофиза, последовательно оперированных с применением эндоскопического трансфеноидального доступа. В этой работе дается оценка опыта внедрения и использования этого доступа с отражением результатов лечения.

В отделении нейроэндоскопии Медицинского Центра «Здоровье», который является клинической базой кафедры нейрохирургии КГМА им. И.К. Ахунбаева за период с 2014 по 2018 годы были оперированы 57 больных с аденомой гипофиза с применением эндоскопического трансфеноидального доступа. У всех пациентов были диагностированы аденомы гипофиза. Все пациенты были старше 18 летнего возраста. Средний возраст пациентов к моменту операции составил 57,4 лет (SD 15,9; колебания 18-75). Средний срок наблюдения в послеоперационном периоде был 3,2 месяца (SD 4; колебания 1-12). Среди 52 пациентов с макроаденомами - в 17 наблюдениях отмечался супра- и эндоселлярный рост, в 14 - супраселлярное распространение, в 11 - супра- и параселлярный рост. В 10 наблюдениях отмечено инфраселлярное распространение опухоли.

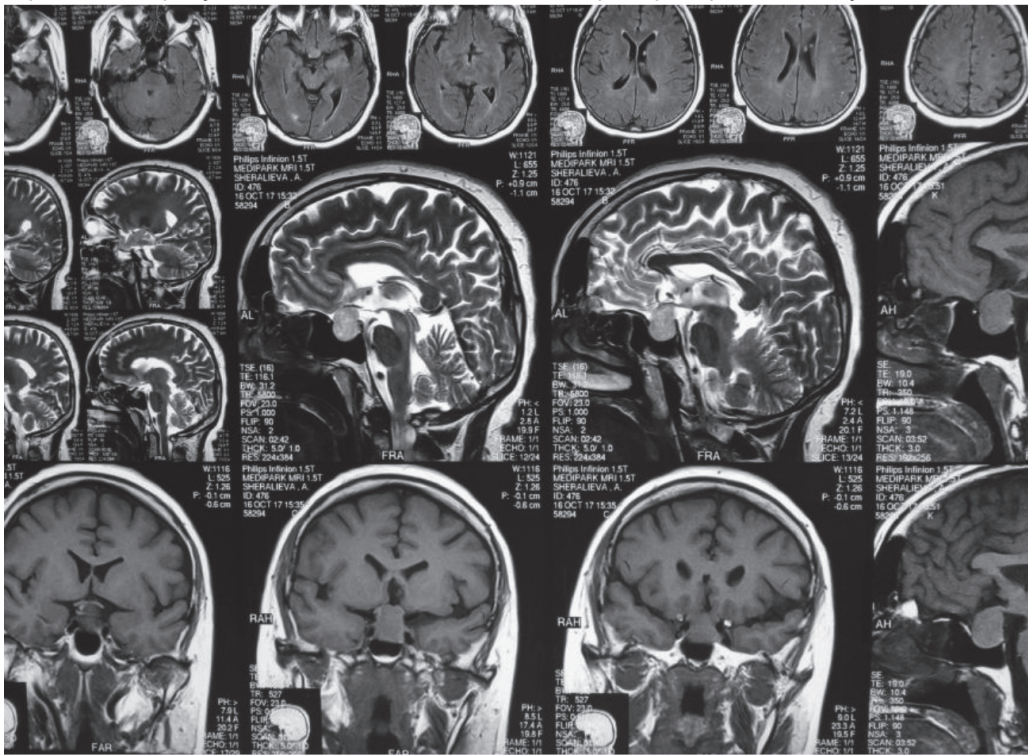


Рисунок 1 – МРТ пациентки с аденомой гипофиза с эндо-, супра- и параселлярным ростом

Для выявления эндокринных расстройств у всех больных определяли уровень гормонов гипофиза (кортизол, АКТГ, свободный тироксин, пролактин, ТТГ, ФСГ). Диагноз пролактиномы выставлялся в случае превышения содержания пролактина 150 нг/мл.

До операции и в послеоперационном периоде оценивались зрительные функции (острота зрения, глазное дно, поля зрения).

Перед планированием хирургического доступа важно иметь реальное представление о строении

сфеноидального синуса. В нашей серии по данным краниографии и КТ (МРТ) у 41 пациента выявлен селлярный тип строения основной пазухи, у 11 - преселлярный.

Трансназальные эндоскопические вмешательства на гипофизе выполняли стандартным трансфеноидальным доступом. Пациента укладывали на операционный стол, головной конец которого был приподнят на 30°, хирург находился справа от больного на уровне его груди. Операцию выполняли с эндоскопической поддержкой, исполь-



зую жесткий эндоскоп и эндовидеокамеру фирмы Karl Storz (Германия) диаметром 4 мм с прямой 0° и косой 30-градусной оптикой. Все оперативные вмешательства проводили под общей многокомпонентной анестезией с интубацией трахеи.

После установки назального зеркала через правый или левый носовой ход вводили эндоскоп с прямой оптикой параллельно дну полости носа. Среднюю носовую раковину смещали шпателем латерально, что открывало достаточно широкий угол для манипуляций. Далее эндоскоп смещался вверх от хоаны в область сфеноэтноидального кармана, к расположенному здесь естественному соустью основной пазухи, которое хорошо визуализировалось с помощью эндоскопа. После коагуляции и смещения слизистой оболочки сфеноэтноидального кармана через соустье становилась видна полость пазухи. После удаления соустья с помощью конхотома и кусачек Керрисона и резекции передней стенки вскрывали основную пазуху.

Размер трепанации передней стенки пазухи должен позволять введение в нее нескольких инструментов одновременно. После удаления перегородок основной пазухи становятся видны следующие основные анатомические ориентиры: дно седла, площадка основной кости, скат, костные бугорки в передних отделах борозд сонных артерий, соответствующие расположению переднего колена сонной артерии, а при эндоскопических операциях дополнительно становится видимым оптикокаротидный карман.

Затем производится трепанация дна турецкого седла, которое иногда бывает уже разрушено опухолью. Как правило, мы производили удаление всей передне-нижней стенки дна седла: по сторонам - до границы с кавернозными синусами, сверху и спереди - до места перехода дна седла в бугорок турецкого седла, снизу и сзади - до горизонтальной площадки дна турецкого седла. Такая

широкая трепанация необходима для хорошего обзора и возможности введения в полость седла сразу нескольких инструментов. При выполнении достаточно широкого доступа удается выполнить радикальное удаление опухоли.

Ориентиром в основной пазухе является ее перегородка, которая бывает смещена или дублирована. Использование интраоперационного рентген-контроля позволяет оценить положение инструмента в основной пазухе и наметить точку трепанации дна турецкого седла.

Трепанация дна турецкого седла выполняется широко: латерально - до границы с кавернозными синусами, сверху и спереди - до места перехода дна седла в бугорок турецкого седла, снизу и сзади - до горизонтальной площадки дна турецкого седла. Это позволяет полноценно визуализировать анатомические структуры хиазмально-селлярной области, дает возможность введения в полость турецкого седла одновременно нескольких инструментов и, соответственно, повысить радикальность удаления опухоли [2, 3, 11].

Использование для пространственной ориентации в полости турецкого седла электронно-оптического преобразователя или нейронавигации позволяет значительно снизить риск развития интраоперационных осложнений, связанных с повреждением кавернозных синусов, внутренней сонной артерии или структур дна III желудочка [12].

Результаты. Среди пациентов мужчины составили 25 (43,9%), а женщины 32 (56,1%). Макроаденомы диагностированы в 52 (91,2%) случаях, а микроаденомы - в 5 (8,8%). В 29 (50,9%) случаях выявлена секреторная аденома, в 28 (49,1%) - несекреторная аденома. Гипопитуитаризм отмечался у 16 (28,1%) пациентов. Из 57 пациентов, дефекты полей зрения определены у 38 (66,7%), а снижение остроты зрения - у 48 (84,2%) больных (табл. 1).

Таблица 1

ОСНОВНЫЕ ХАРАКТЕРИСТИКИ ПАЦИЕНТОВ

Характеристика	Абс.	%
Пациенты	57	100
мужчины	25	43,9
женщины	32	56,1
Макроаденома	52	91,2
Микроаденома	5	8,8
Секреторная	29	50,9
Несекреторная	28	49,1

Гипопитуитаризм	16	28,1
Дефекты полей зрения	38	66,7
Снижение остроты зрения	48	84,2

Для полноценного выполнения оперативного вмешательства важным моментом являлось изучение анатомического расположения аденомы гипофиза. Во всех случаях опухоль располагалась

в полости турецкого седла (57 – 100%). В то же время у 21 (36,8%) пациентов опухоль распространялась в супраселлярную цистерну, а у 9 (15,8%) пациентов – в кавернозный синус.

Таблица 2

ХИРУРГИЧЕСКАЯ ХАРАКТЕРИСТИКА

Характеристика	Абс.	%
Анатомическое расположение		
Турецкое седло	57	100
Супраселлярная цистерна	21	36,8
Кавернозный синус	9	15,8
Полнота резекции		
тотальная	46	80,7
субтотальная	11	19,3
Закрытие дефекта		
Носовая перегородка	24	42,1
Фибриновый клей	6	10,5
Жировая ткань	19	33,3

Во всех случаях операций мы стремились к радикальному удалению опухоли, в 46 (80,7%) случаях нами выполнена тотальная резекция опухоли, субтотальное удаление выполнено у 11 (19,3%) больных. Для закрытия костных дефектов турец-

кого седла и основной пазухи носовая перегородка была использована в 24 (42,1%) случаях, фибриновый клей – в 6 (10,5%), а жировая ткань – в 19 (33,3%) случаях (табл. 2).

Таблица 3

ОСЛОЖНЕНИЯ ХИРУРГИЧЕСКОГО ЛЕЧЕНИЯ

Осложнение	Абс.	%
Интраоперационная ликворея	14	24,6
Послеоперационная ликворея	3	5,3
Несахарный диабет	9	15,8
преходящий	7	12,3
стойкий	2	3,5
Летальность	1	1,8
Всего	36	63,2

Анализ осложнений показал, что интраоперационная ликворея отмечена у 14 (24,6%) пациентов, а послеоперационная ликворея – у 3 (5,3%). В послеоперационном периоде несахарный диабет наблюдался у 9 (15,8%) больных, при этом в 7 (12,3%) случаях он имел преходящий характер, а в 2 (3,5%) – стойкий. Из 57 оперированных нами больных, в 1 (1,8%) случае отмечена летальность, которая развилась вследствие геморрагического инсульта в раннем послеоперационном периоде (табл. 3). Видимо, причиной этого осложнения

явилась излишняя попытка гемостаза в ложе удаленной опухоли.

Выполнение всей операции, включая оперативного доступа, в особенности этап закрытия операционной раны, позволяет минимизировать встречаемость этого осложнения в послеоперационном периоде даже у больных с предоперационной ликвореей.

Нейроофтальмологическая симптоматика у больных с аденомой гипофиза и симметричным хиазмальным синдромом. В группу пациентов



с симметричным хиазмальным синдромом вошли 56 пациентов, что составило 98,2% от общего числа обследованных больных. По возрасту и полу больные распределились как и в общей группе.

В клинической картине наряду с эндокринными нарушениями выявлялись и зрительные нарушения. У 49,5% пациентов первым симптомом заболевания явилось ухудшение зрения, у 44,9% заболевание дебютировало гормональными нарушениями и у 5,6% эндокринные и зрительные нарушения появились одновременно. По гормональному составу аденомы были представлены: пролактиномой (30,9%), соматотропиномой (10,9%), пролактинома сочеталась с соматотропиномой у 4,5%. В отличие от группы больных без зрительных нарушений, где 89% больных имели гормонозависимые опухоли, у 51,8% больных с симметричным хиазмальным синдромом были обнаружены гормонально неактивные аденомы гипофиза.

Зрительные нарушения характеризовались симметричным снижением остроты зрения и симметричными дефектами в поле зрения. Подобные зрительные нарушения возникали при супраселлярном распространении опухоли и воздействии объёмного образования на медиальные волокна хиазмы. Причём более выраженному супраселлярному компоненту, наличию кровоизлияния в опухоль соответствовали более грубые зрительные нарушения.

По степени выраженности хиазмального синдрома больные распределились следующим образом: начальный симметричный хиазмальный синдром — 42,7%; негрубый симметричный хиазмальный синдром - 30,9%; грубый симметричный хиазмальный синдром - 26,4%.

Начальный симметричный хиазмальный синдром характеризовался снижением остроты зрения до 0,8 и симметричными дефектами в поле зрения, которые представляли собой битемпоральную гемигипопсию на белый, красный, зелёный цвета, битемпоральную гемианопсию на красный и зелёный цвета или битемпоральные относительные скотомы.

У всех больных с начальным хиазмальным синдромом выявлена начальная стадия зрительных расстройств.

По локализации это были преимущественно аденомы гипофиза с супраселлярным компонентом, однако, в основном, супраселлярный компонент имел незначительные размеры.

У больных с начальным симметричным хиазмальным синдромом в большинстве случаев были выявлены небольшие и средние размеры аденомы гипофиза.

Негрубый симметричный хиазмальный синдром мы выявили у 16 больных. Зрительные функции характеризовались снижением остроты зрения от 0,7 до 0,3 и битемпоральными дефектами в поле зрения от 30% до 50%. У большинства пациентов (76,5%) с негрубым симметричным хиазмальным синдромом была выявлена ранняя стадия зрительных расстройств.

У всех пациентов аденома гипофиза имела супраселлярный компонент опухоли, у 2-х, к тому же имелся и латероселлярный рост объёмного образования.

В сравнении с больными с начальным хиазмальным синдромом у больных с негрубым симметричным хиазмальным синдромом мы отметили увеличение количества аденом гипофиза средних и больших размеров.

В группе пациентов с негрубым симметричным хиазмальным синдромом глазодвигательные нарушения обнаружены в одном наблюдении. Клиническая картина недостаточности отводящего нерва возникла остро, на фоне сильной головной боли. У больной была обнаружена эндосупраселлярная аденома гипофиза, причиной глазодвигательных нарушений явилось кровоизлияние в опухоль и сдавление отводящего нерва в кавернозном синусе.

Грубый симметричный хиазмальный синдром был обнаружен нами у 40 больных. Нарушение зрительных функций заключалось в симметричном снижении остроты зрения от 0,2 до практической слепоты и слепоты. Изменения в поле зрения были представлены полной битемпоральной гемианопсией с сужением в носовой половине поля зрения. У 23 больных было отмечено наличие центральных относительных и абсолютных скотом. У 11 пациентов была выявлена слепота на оба глаза. У 2-х слепых пациентов были выявлены глазодвигательные нарушения, которые появились остро и одновременно с резким снижением зрения на фоне сильной головной боли: у одного пациента был выявлен парез отводящего нерва, у другого - парез глазодвигательного нерва. Эти больные имели эндосупраселлярную локализацию аденомы гипофиза, острое начало клинической картины было вызвано кровоизлиянием в опухоль и сдавлением глазодвигательных нервов в кавернозном синусе.

У всех больных с грубым симметричным хиазмальным синдромом была обнаружена опухоль эндосупраселлярного распространения.

При проведении МРТ головного мозга у 7 больных было выявлено наличие кровоизлияния в опухоль. У 8 пациентов с аденомой гипофиза имелся кистозный компонент опухоли. Тот факт, что опухоль имела кровоизлияние и кистозный компонент, в дальнейшем подтвердился во время проведения операции.

В группе больных с грубым симметричным хиазмальным синдромом отмечено значительное количество больных с большими и гигантскими опухолями. В большинстве случаев - у 75,9% пациентов с грубым симметричным хиазмальным синдромом мы обнаружили позднюю стадию зрительных нарушений. Таким образом, в группе больных с симметричным хиазмальным синдромом подавляющее большинство составили пациенты с супраселлярным ростом аденомы гипофиза ($p < 0,05$).

Анализ показал, что у больных с симметричным хиазмальным синдромом выраженность зрительных нарушений была обусловлена степенью супраселлярного роста опухоли, от размеров объёмного образования. Также грубые расстройства зрения у больных с опухолью средних размеров были вызваны наличием кровоизлияния в опухоль. У большинства больных с симметричным хиазмальным синдромом выявлена ранняя стадия зрительных нарушений (75,5%) ($p < 0,05$). Причём, у больных с негрубыми зрительными расстройствами превалировала ранняя стадия зрительных расстройств, а при грубых нарушениях - поздняя ($p < 0,05$).

Обсуждение результатов. Операционный микроскоп обеспечивает коаксиальную иллюминацию и увеличение, является доступным и удобным в применении для всех нейрохирургов. Трёхмерное изображение операционного микроскопа является большим его преимуществом перед эндоскопом с двухмерным изображением, что требует дополнительных усилий хирурга для компенсации этого недостатка посредством визуальных и тактильных ощущений. Эндоскоп дает широкий обзор в сравнении с микроскопом, и обзор может быть еще увеличен с использованием линз с разными углами, что позволяет получить обзор супраселлярной, параселлярной и ретроселлярной области [12, 13]. Эндоскоп обеспечивает увеличение центра операционного поля, тем самым

позволяя четкую делинеацию опухолевой ткани от окружающих структур [16].

В сравнении с микрохирургией аденом гипофиза, эндоскопический доступ достичь меньшей болезненности после операции, укорачивает время проведения операции, снижает интраоперационную потерю крови и сроки пребывания больного в стационаре [16, 21].

В то же время, эндоскопия тоже имеет свои недостатки. Для эндоскопических операций характерно закрытие линзы кровью или каплями жидкости, меньший объем операционного поля и ограниченность манипуляций, особенно при остановке кровотечения во время операции [10].

В нашем исследовании послеоперационная ликворея встречалась в случаях, как и другие эндоскопические результаты с подобными показателями в пределах 16-26% [13, 18, 21, 23, 28, 30].

Эти же показатели после микрохирургии аденом гипофиза значительно выше [15, 27]. Скорее всего, это связано не с доступом, а более агрессивным удалением опухоли.

Случаев развития послеоперационного менингита у наших больных не отмечено. Встречаемость менингита после микрохирургических удалений аденом гипофиза может быть намного выше, что связано с разными способами закрытия дефекта турецкого седла и устранения ликвореи [24, 26].

Один случай смерти в нашей серии был связан с развитием инфаркта мозга. Причину этого осложнения мы видим в излишней коагуляции ложа удаленной опухолевой ткани. Больной оставался в коматозном сознании в течении 5 суток после операции. Несмотря на проведение интенсивной терапии наступил летальный исход.

Заключение. Эндоскопический трансназальный трансфеноидальный доступ позволяет полноценно визуализировать анатомические структуры хиазмально-селлярной области, дает возможность выполнения широкой трепанации основной пазухи, а это, соответственно, повышает радикальность удаления опухолей. Использование трансфеноидального доступа с эндоскопической поддержкой позволяет четко ориентироваться в операционной ране, сокращает время операции, делает операционный доступ менее агрессивным, а сама операция становится более безопасной.

СПИСОК ЛИТЕРАТУРЫ

1. Аденомы гипофиза. Клиника, диагностика, лечение / под ред. проф. Б.А. Кадашева. М., 2007.
2. Г.Е. Труфанов, А.Н. Алексеев, И.Г. Пчелин, Е.А. Гончарова. Возможности компьютерной томографии в диагностике аденом гипофиза // Материалы VI международного симпозиума: Современные минимально-инвазивные технологии (нейрохирургия, вертебрология, неврология, нейрофизиология). -Санкт-Петербург. - 2001. - С. 102-103.
3. Григорьева Н.Н., Серова Н.К. Сопоставление нейрорентгенологической и нейроофтальмологической симптоматики у больных с аденомой гипофиза // Материалы научно-практической конференции: Современные методы лучевой диагностики в офтальмологии, Москва-экономика, 2004. - С. 191-193.
4. Григорьева Н.Н., Серова Н.К., Трунин Ю.К. Динамика зрительных нарушений у больных с аденомами гипофиза, оперированных трансназально-транссфеноидальным доступом // Материалы VI международного симпозиума: Современные минимально-инвазивные технологии (нейрохирургия, вертебрология, неврология, нейрофизиология). Санкт-Петербург, 2001. - С.242-243
5. Григорьева Н.Н., Серова Н.К., Кадашев Б.А., Трунин Ю.К. Динамика зрительных функций в до- и послеоперационном периоде у больных с аденомами гипофиза // Материалы VI-й Московской научно-практической нейроофтальмологической конференции. - 2002. - с.39-40.
6. Кадашев Б.А., Федоров С.Н., Акшулаков С.К. Топографо-анатомическая классификация аденом гипофиза // Вопросы нейрохирургии. - №5,1989. - С.7-10.
7. Опухоли гипофиза и хиазмально-селлярной области // Под редакцией Б.А. Самотокина, В.А. Хилько / Л: Медицина, 1985. - с.113-118, 189-243, 288-294.
8. Касымханова А.Т., Бекова Д.О., Джумагалиева И.В. и др. Офтальмологическая симптоматика при аденоме гипофиза // Нейрохирургия и неврология Казахстана. – 2009. - № 2,3 (15,16). – С. 33.
9. Токшекенова Р.А. Анестезиологическое пособие и послеоперационное ведение больного при проведении операции: эндоскопическое трансназальное транссфеноидальное удаление аденомы гипофиза у больного с трехпредсердным сердцем // Нейрохирургия и неврология Казахстана. – 2011. - № 4 (25). – С. 21-24.
10. Шкарубо А.Н. Новые технологии в транссфеноидальной хирургии опухолей основания черепа // Материалы VI международного симпозиума: Современные минимально-инвазивные технологии (нейрохирургия, вертебрология, неврология, нейрофизиология). Санкт-Петербург, 2001. - С. 284-295.
11. Акшулаков С.К., Шкарубо А.Н., Алексеев С.Н., и др. Эндоскопическая хирургия опухолей основания черепа // Нейрохирургия и неврология Казахстана. – 2009. - № 2,3 (15,16). – С. 14.
12. Cappabianca P., Alfieri A., de Divitiis E. Endoscopic endonasal transsphenoidal approach to the sella: towards Functional Endoscopic Pituitary Surgery (FEPS) // Minim Invasive Neurosurg. - 1998. – Vol. 41. – P. 66-73.
13. Cappabianca P., Cavallo L.M., de Divitiis E. Surgical complications associated with the endoscopic endonasal transsphenoidal approach for pituitary adenomas // J Neurosurg. - 2002. – Vol. 97. – P. 293-298.
14. Cawley C.M., Tindall G.T. New techniques in managing sellar pathologies through modifications of the traditional transsphenoidal approach // Crit. Rev. Neurosurg. - 1997. - Vol. 7. N2. - P. 115-122.
15. Cho J.M., Ahn J.Y., Chang J.H. Prevention of cerebrospinal fluid rhinorrhea after transsphenoidal surgery by collagen fleece coated with fibrin sealant without autologous tissue graft or postoperative lumbar drainage // Neurosurgery. - 2011. – Vol. 68. – P.130-137.
16. de Divitiis E., Cappabianca P. Endoscopic endonasal transsphenoidal approach to the sellar region // Endoscopic Endonasal Transsphenoidal Surgery. - 2003. - P. 91-131.
17. Dehdashti A.R., Ganna A., Karabatsou K. Pure endoscopic endonasal approach for pituitary adenomas: early surgical results in 200 patients and comparison with previous microsurgical series // Neurosurgery. - 2008. - V.62. - P. 1006-1017.
18. Frank G., Pasquini E., Farneti G. The endoscopic versus the traditional approach in pituitary surgery // Neuroendocrinology. - 2006. – Vol. 83. – P. 240-248.

19. Gamea A., Fathi M., El-Guindy A. The use of the rigid endoscope in transsphenoidal pituitary surgery // J. Laryngol. Otol. - 1994. - Vol. 108. N1. - P. 19-22.
20. Hardy J. Transsphenoidal hypophysectomy: neurosurgical techniques // J. Neurosurg. - 1971. - Vol. 34. - P. 582-594.
21. Higgins T.S., Courtemanche C., Karakla D. Analysis of transnasal endoscopic versus transseptal microscopic approach for excision of pituitary tumors // Am J Rhinol. - 2008. - Vol. 22. - P. 649-652.
22. Hofstetter C.P., Manna R.H., Mubita L. Endoscopic endonasal transsphenoidal surgery for growth hormone-secreting pituitary adenomas // Neurosurg Focus. - 2010. - V.29. - P.1019-1024.
23. Jho H.D. Endoscopic transsphenoidal surgery // J Neurooncol. - 2001. - Vol. 54. - P. 187-195.
24. Kaptain G.J., Kanter A.S., Laws E.R. Management and implications of intraoperative cerebrospinal fluid leak in transnasoseptal transsphenoidal microsurgery // Neurosurgery. - 2011. - Vol. 68. - P.144-151.
25. O'Malley B.W. Jr., Grady M.S., Gabel B.C. Comparison of endoscopic and microscopic removal of pituitary adenomas: single-surgeon experience and the learning curve // Neurosurg Focus. - 2008. - Vol. 25. - P. E10.
26. Plaut J., Markeson D., Dorward N. A comparison of endoscopic and microscopic endonasal transsphenoidal hypophysectomy in a single centre // Endocr Abstr. - 2008. - Vol.15. - P.253.
27. Rabadán A.T., Hernández D., Ruggeri C.S. Pituitary tumors: our experience in the prevention of postoperative cerebrospinal fluid leaks after transsphenoidal surgery // J Neurooncol. - 2009. - Vol. 93. - P. 127-131.
28. Smith S.J., Eralil G., Woon K. Light at the end of the tunnel: the learning curve associated with endoscopic transsphenoidal skull base surgery // Skull Base. - 2010. -Vol. 20. - P. 69-74.
29. Tabae A., Anand V.K., Barron Y. Endoscopic pituitary surgery: a systematic review and meta-analysis// J Neurosurg. - 2009. - V.111. - P.545 - 554.
30. Tamasauskas A., Sinkunas K., Draf W. Management of cerebrospinal fluid leak after surgical removal of pituitary adenomas // Medicina. - 2008. - Vol. 44. - P. 302-307.

К.Б. Ырысов, Э. Алик Кызы, М.А. Медведев

И.К. Ахунбаев атындағы Қырғыз мемлекеттік медицина академиясы, Бішкек қ., Қырғызстан

ГИПОФИЗ АДЕНОМАСЫ КЕЗІНДЕГІ ЭНДОСКОПИЯЛЫҚ ТРАНСНАЗАЛДЫҚ ТРАНССФЕНОИДТЫҚ ХИРУРГИЯ ЖӘНЕ ОФТАЛЬМОЛОГИЯЛЫҚ СИМПТОМАТИКА

Кіріспе. Мақалада гипофиз аденомасы кезіндегі эндоскопиялық трансназалдық трансфеноидтық хирургия арқылы емдеудің нәтижелері келтірілген.

Зерттеудің мақсаты – хиазмалды-селлярлық аймақтың ісіктерін алып тастау кезіндегі трансфеноидтық хирургияны қолданудың мүмкіндігі мен орындылығын негіздеу.

Материалдар мен әдістер. 2014 жылғы шілдеден 2018 жылғы қаңтарға дейінгі кезеңде гипофиз аденомасы бар 57 науқасқа операция жасалды. Барлық операцияларда эндоскопиялық трансназалдық трансфеноидтық хирургия қолданылды. Операция жасайтын пациенттер тобына супра- және эндоселлярлық өсімі мен аденомасы бар науқастар кірді.

Қорытынды: бұл әдіс нейрохирургтарға хиазмалды-селлярлық аймаққа басқа жолмен хирургияны орындау кезінде болуы мүмкін қателер мен асқынулардың алдын алуға мүмкіндік береді.

Негізгі сөздер: гипофиз аденомасы, трансфеноидальдық хирургия, хиазмалды-селлярлық аймақ.

K.B. Yrysov, E. Alik Kyzy, M.A. Medvedev

Academician I.K. Akhunbaev Kyrgyz State Medical Academy, Bishkek, Republic of Kyrgyzstan

ENDOSCOPIC TRANSNASAL TRANSSPHENOIDAL SURGERY AND OPTHALMOLOGICAL SYMPTOMS IN PITUITARY ADENOMA

Background. This work is devoted to using of endoscopic transnasal transsphenoidal approach for pituitary adenomas removal.

The purpose of this study is to substantiate the possibilities and the feasibility of using transsphenoidal approach in pituitary adenoma surgery.

Materials and methods. Fifty-seven patients with pituitary adenomas from July, 2014 to January, 2018 have been consecutively operated. Endoscopic transnasal transsphenoidal approach used in all cases of pituitary supra and endosellar adenomas.

Conclusion. This technique allows surgeons to prevent errors and complications, which could meet during performance of other approaches.

Keywords: pituitary adenoma, transsphenoidal approach, chiasmatic-sellar region.